

LES SCIATALGIES ET LES CRURALGIES

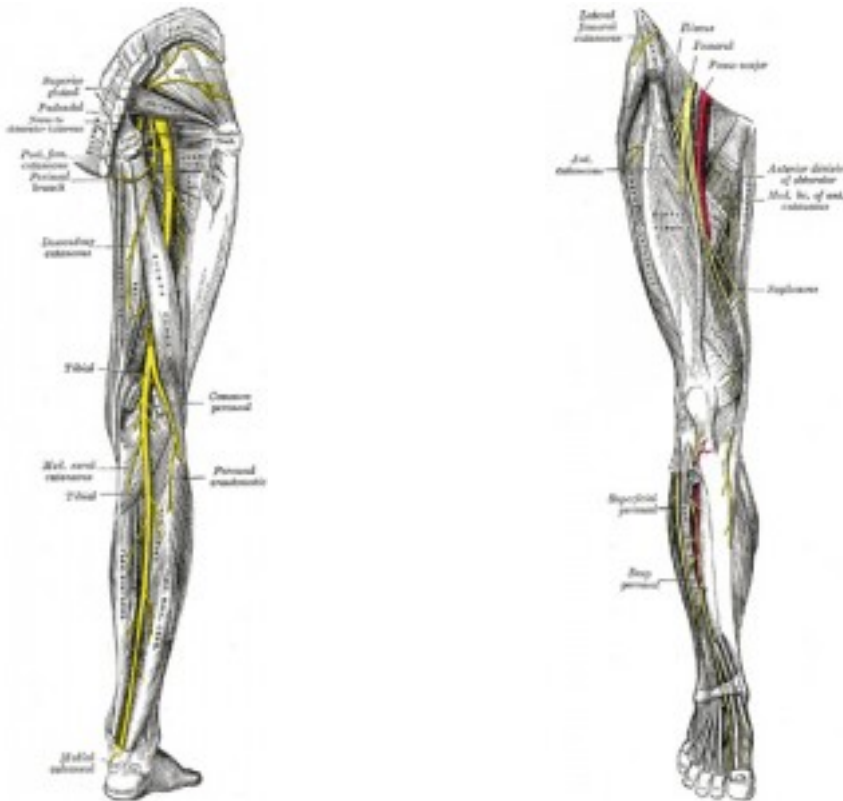
Les **sciatalgies** (**sciaticques**) et les **cruralgies** sont des atteintes des nerfs périphériques. Ces atteintes peuvent soit provenir d'une **irritation** au niveau de la **racine** soit sur le trajet du **nerf**.

La **cruralgie** est une **irritation** du **nerf fémoral** (ou **crural** same same) dont les **racines nerveuses** sont **L2L3L4**. C'est un **nerf** moteur et sensitif

- moteur: iliacus, psoas, pectineus, adductor longus, sartorius, quadriceps
- sensitif: face antérieure de la cuisse, côté mediale arrête tibiale, dos et bord médial du pied ainsi que l'articulation du genou et hanche

La **sciatalgie** est une **irritation** du **nerf sciatique** dont les **racines nerveuses** sont **L4L5S1S2**. C'est aussi un **nerf** moteur et sensitif.

- moteur: on va faire simple... tous les muscles postérieurs à la jambe
- sensitif: on va faire simple encore une fois tout l'arrière de la jambe, la plante du pied et son côté latéral



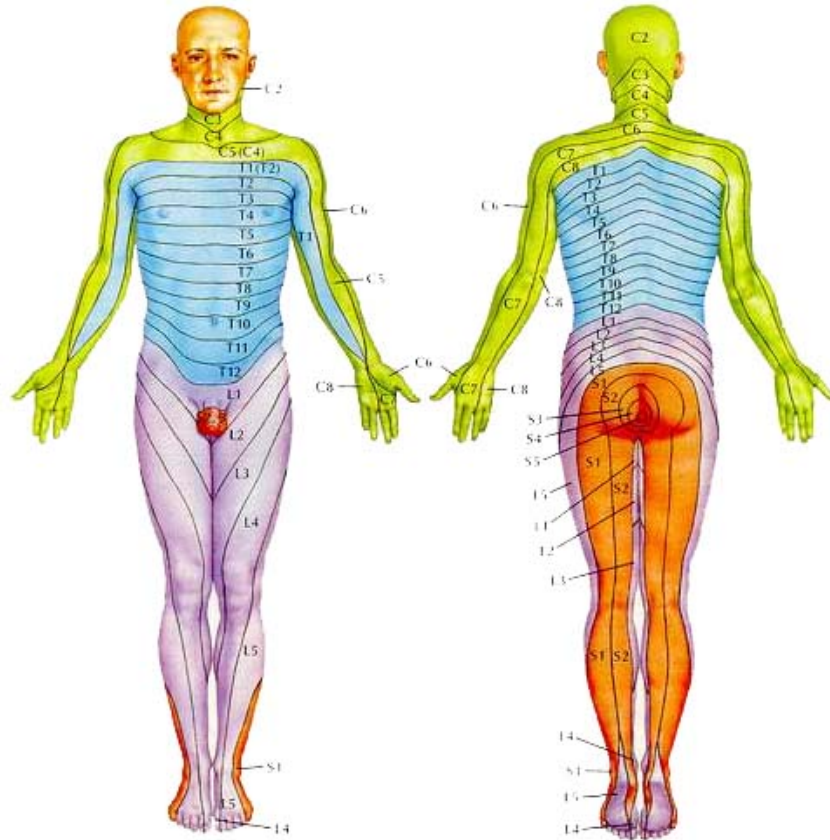
Vue postérieur de la jambe, nerf sciatique Vue antérieure de la jambe, nerf fémoral

(source bartleby.com)

Les **irritations nerveuses** peuvent se produire soit avant que le **nerf** (**sciaticque** ou **fémoral**) ne se forme, soit une fois que le **nerf** s'est formé. Dans le premier cas nous

parlons de l'**irritation d'une racine nerveuse (radiculalgie)** et dans le second nous parlons d'**irritation d'un nerf périphérique**. Les **radiculalgies** sont généralement plus sérieuses, plus douloureuses et plus handicapante.

La radiculalgie ou radiculopathie:



Les dermatomes

Une **radiculalgie** c'est une **irritation d'une racine nerveuse**, comme par exemple **L3** ou/et **L4** à droite. Les causes les plus communes sont dues à des problèmes de **hernies discales** ou à de l'**arthrose** avancée. D'autres causes plus rares peuvent aussi être responsable de **radiculopathies**, une fracture vertébrale ou la présence d'une masse anormale (tumeur, oedème).

Suivant le degré de compression de la **racine nerveuse** le patient peut ressentir des picotements ou une perte de sensation sur le **dermatome** concerné par cette racine. Le **dermatome** c'est la partie de la peau qui est innervé par une **racine nerveuse**.

Si la compression de cette racine est plus importante alors le patient peut ressentir des douleurs de type **décharge électrique** dans la jambe. En fonction des racines atteintes la douleur suivra le **nerf sciatique** ou le **nerf fémoral**. Tout étirement ou compression supplémentaire du nerf recréera cette douleur fulgurante.

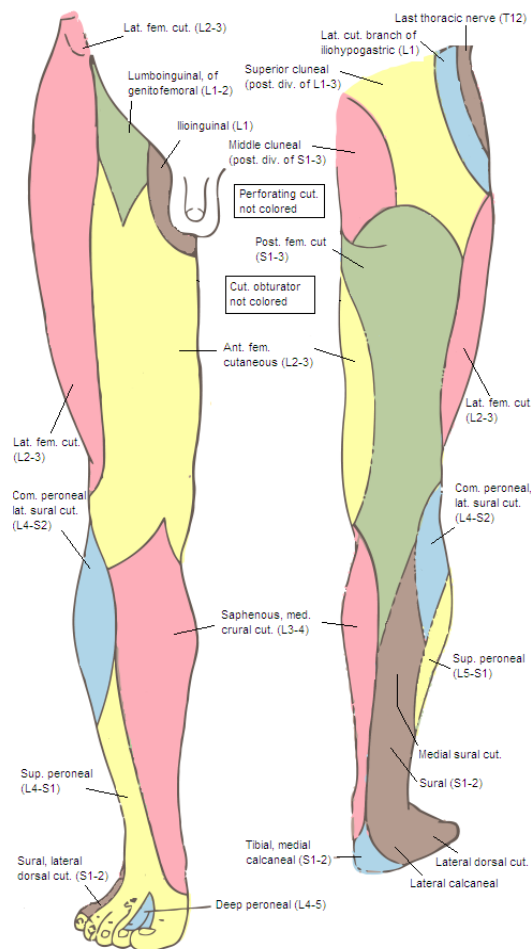
Une diminution ou pertes des réflexes ostéo-tendineux peut être mis en évidence et dans les cas les plus sévères on aura une diminution de la force musculaire des muscles innervés par cette **racine nerveuse**.

Par exemple: si un disque comprime la racine gauche de la **racine nerveuse L4** alors le sujet ressentira des troubles de sensation sur le dermatome de **L4** à gauche, une douleur fulgurante dans le devant de la cuisse, une baisse de réflexe ostéotendineux du quadriceps gauche (réflexe rotulien) et éventuellement une perte de force musculaire du quadriceps gauche: on parlera alors de **cruralgie**.

Petite note intéressante: Les racines nerveuses sont appelées par le nom des vertèbres qui sont au-dessus sauf au niveau cervical où elles sont dénommées par le nom de la vertèbre du dessus +1. Série d'exemples : Entre **C4** et **C5** on trouve la racine **C5**. Entre **C7** et **T1** on trouve **C8** !!! pour les thoraciques et les lombaires c'est plus simple: entre **T4** et **T5** on a la racine **T4** et entre **L5** et le Sacrum on trouve la racine **L5**.

Donc si on a de l'**arthrose** facettaire entre **L4** et **L5** c'est la racine **L4** qui va subir cette **irritation**. Mais à cause de l'anatomie des racines si c'est une **hernie discale** entre **L4** et **L5** (disque **L4**) c'est alors la **racine nerveuse L5** qui est irritée (plate 161 du Netter).

L'irritation "périphérique" d'un nerf périphérique:



Territoire sensitif des nerfs périphériques cutanés

Dans un contexte hors pathologique, le **nerf périphérique** peut se trouver coincer et perdre de sa mobilité lors d'un passage au travers d'un fascia ou d'un muscle. Ce nerf va ainsi être plus sensible et peut exacerber ou perturber les sensations ressenties.

Exemples d'irritation d'un nerf périphérique: lorsque vous vous tapez l'intérieur du coude (le "p'tit juif") vous ressentez alors un engourdissement locale mais aussi sur tout le tranchant de la main et des 2 derniers doigts vous venez d'irriter le nerf ulnaire.

Une respiration thoracique peut entrainé un syndrome du défilé des scalènes qui est une irritation périphérique du plexus brachial et s'accompagner du syndrome de la souris et du fameux canal carpien.

Rappelons que ces **nerfs périphériques** proviennent des **racines nerveuses** et qu'un nerf peut être formé par plusieurs racines ou par une seule.

Du coup une irritation d'un **nerf périphérique** donne un tableau similaire mais différent d'une **atteinte radiculaire**.

les différences entre une atteinte radiculaire et périphérique:

- Le territoire **sensitif cutané** d'un nerf est différent de celui d'un **dermatome**
- 2 muscles peuvent être innervé par la même racine mais 2 nerfs périphériques différents et inversement
- les réflexes ostéotendineux et les tonus musculaires sont plus difficilement diminués par des atteintes périphériques.

Quelques causes mécaniques possibles d'irritations périphériques du nerf fémoral (crural):

- hypertonie du psoas
- une ptose rénale
- fixation tissulaire au niveau du pli inguinal
- fixation dues à des adhésions cicatricielles (appendicectomies)

Quelques causes mécaniques possibles d'irritations périphériques du sciatique:

- Syndrome du piriformis** (contracture du piriformis qui comprime le **sciatique**)
- irritation du **nerf fibulaire commun** (croisement prolongé des jambes en position assise)
- Hypertonie de la loge antérieure de la jambe compressant le **nerf fibulaire commun**
- fixation au niveau de l'arche tendineuse du soleus

Pour ajouter un peu de confusion parfois nous pouvons être en présence de fausse **sciatalgie**. Car le patient peut avoir tendance à assimiler douleur dans la jambe avec **sciatalgie**, ce qui n'est pas forcément le cas.

Les fausses "sciatiques":

-Les **sacro-iliaques aigües** peuvent par exemple donner des douleurs qui descendent le long de la fesses jusqu'au creux poplité

-des points gâchettes actifs au niveau des petits et moyens fessiers peuvent eux aussi référer des douleurs sur le côté latérale de la cuisse et dans le mollet ou au niveau de la loge antérieure de la jambe.

Conclusion:

Au final grâce à des tests orthopédiques et neurologiques votre **ostéopathe** devrait être capable d'émettre un diagnostic sur lequel il basera son traitement. Ensuite le **diagnostic ostéopathique** lui permettra de rechercher les différentes causes qui ont pu précipiter l'apparition de votre **irritation nerveuse**. Le traitement visera à ramener de la mobilité dans les structures fixés qui peuvent avoir un rapport avec votre problèmes (en améliorant la mobilité du bassin par ex). Cela devrait ainsi vous permettre de retrouver une capacité d'adaptation et de récupérer plus rapidement de votre **irritation nerveuse**.

* Le dermatome est une aire de la peau innervée par un même nerf spinal ou nerf crânien.

Il dérive du dermomotome qui dérive lui-même des somites.

En médecine, le dermatome permet de déterminer les zones de lésion de la moelle épinière ou du tronc cérébral.